N° 27
MAI 2006

Questions D'ARTHROSE

LE KIOSQUE DU PHARMACIEN

IMAGES D'ARTHROSE
Diagnostic et particularités

La radiographie standard reste l'examen de choix pour affirmer le diagnostic d'arthrose.

Les caractéristiques des principaux signes cliniques (douleur, raideur, déformation) peuvent permettre de porter le diagnostic d'arthrose. Cependant, les signes de la maladie arthrosique sont peu spécifiques et il est souvent difficile d'affirmer le diagnostic sans radiographie.

De plus, la clinique et la radiographie peuvent être très discordantes : une douleur minime peut être associée à des lésions radiographiques majeures et inversement, une symptomatologie douloureuse handicapante peut s'associer à des lésions discrètes du cartilage.

La radiographie standard reste donc l'examen complémentaire fondamental, même si le scanner, l'arthro-scanner et l'IRM occupent une place importante, notamment dans le dépistage précoce de l'arthrose et en cas de problème diagnostique. Encore faut-il que les clichés radiographiques soient bien réalisés : clichés en charge pour les articulations des membres inférieurs et le rachis, en comparant toujours avec l'articulation de l'autre côté et si possible sur le même film. Malgré le nombre de clichés, la radiographie présente, de plus, l'avantage d'être une **technique faiblement irradiante et peu coûteuse** tout en permettant une **bonne analyse** de l'articulation et un **bon suivi de l'évolution** de l'arthrose.

Revue publiée avec le soutien des laboratoires Expanscience

Quels sont les signes d'arthrose à la radiographie ?

Quatre signes radiologiques élémentaires d'arthrose en rapport avec des lésions anatomiques profondes et communs à toutes les arthroses s'associent plus ou moins, mais ne sont pas obligatoirement spécifiques d'arthrose. S'ils sont isolés ou absents, des problèmes diagnostiques se posent. Il faut alors rechercher d'autres signes de la maladie ou avoir recours à d'autres examens.

Les 4 signes élémentaires

1. Le pincement de l'interligne articulaire

Il s'agit d'une diminution de l'espace articulaire entre les deux surfaces osseuses de l'articulation. Elle doit être appréciée de façon comparative car il existe de grandes variations de l'épaisseur du cartilage d'une personne à l'autre.

Pincement de l'interligne
(arthrose évoluée du genou)

En règle générale, le pincement de l'interligne articulaire est déjà visible lorsque l'arthrose devient symptomatique (douleur...). Il traduit la diminution d'épaisseur et la détérioration du cartilage.

La vitesse de diminution de l'épaisseur de l'interligne est très variable (de 0 à 2 mm/an dans les formes très destructrices), mais dans les formes typiques, elle est estimée à 0,25 mm/an.

2. La condensation de l'os sous-chondral

L'os sur lequel le cartilage articulaire est fixé réagit à la pression et aux lésions du cartilage en se « densifiant » au niveau des altérations cartilagineuses et des zones de pression maximale que la condensation osseuse « montre du doigt ».

Ostéocondensation
(arthrose débutante du genou)

3. Les géodes d'hyperpression

L'augmentation de la pression conduit à la formation de cavités osseuses ou géodes, de taille variable, arrondies ou ovalaires. Elles correspondent soit à des zones de mort cellulaire osseuse (nécrose), soit à des poches de liquide synovial (kystes) après fissuration cartilagineuse.

4. Les ostéophytes (becs-de-perroquet)

Une prolifération cartilagineuse se produit en réaction à l'augmentation des contraintes mécaniques en périphérie de l'interligne articulaire et en marge de la surface du cartilage articulaire. Elle entraîne la formation d'ostéophytes ou becs-de-perroquet qui surviennent précocement dans l'évolution de l'arthrose.

Géodes osseuses

	Arthrose débutante	Arthrose modérée	Arthrose évoluée
Pincement de l'interligne	Minime	Nettement visible	Important voire complet Parfois érosion de l'os
Condensation osseuse	Modérée	Modérée à importante	Importante
Géodes	Absentes en général	Possibles	Fréquentes
Ostéophytes	Débutants et de petite taille	Modérés	Exubérants, volumineux

Arthrose au quotidien. Comprendre et soigner son arthrose. 2001 : 19.

Peut-on voir les causes de l'arthrose sur la radio ?

La radiologie standard peut permettre également de rechercher les causes de l'arthrose :

- **Locales :** malformations, séquelles de traumatismes ;
- **Régionales :** anomalies de la statique de la colonne vertébrale (scoliose...), anomalies de rotation des membres ;
- **Générales :** maladies rhumatologiques.

Un bilan complémentaire radiologique très précis doit être alors demandé.

Quels sont les signes particuliers en fonction de la localisation ?

La hanche

L'arthrose de hanche ou coxarthrose est fréquente. Elle touche autant les hommes que les femmes et dans 50 % des cas, elle est secondaire (malformation congénitale, ostéonécrose aseptique de hanche).
La dysplasie de hanche (malformation congénitale) doit être dépistée et surveillée dès la naissance ou la petite enfance. En l'absence de traitement, elle peut générer une coxarthrose précoce dès la quarantaine. Les signes radiologiques montrent alors une mauvaise correspondance entre la cavité au niveau du bassin (cotyle) et la tête sphérique du fémur provoquant un emboîtement insuffisant, des zones d'hyperpression et des frictions génératrices de lésions et d'usure prématurée du cartilage.

Arthrose de hanche

Les radiographies « en charge » sont les plus intéressantes : clichés du bassin debout, de face et de 3/4. L'arthrose de hanche se manifeste radiologiquement par des becs-de-perroquet au niveau du cotyle et de la tête du fémur et un pincement articulaire entre le bassin et le fémur.

Certaines coxarthroses débutantes ne se manifestent que par des becs-de-perroquet isolés (arthrose du sportif chez des jeunes entre 20 et 40 ans).
Quelle que soit l'importance des lésions radiologiques, la décision de poser une prothèse de hanche n'est conditionnée que par les douleurs, la réduction du périmètre de marche et la gêne fonctionnelle au quotidien.

Le genou

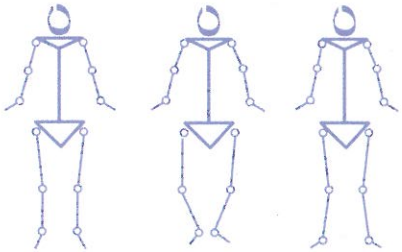

axe normal genu varum genu valgum

L'arthrose du genou ou gonarthrose, fréquemment primitive, touche très souvent la femme. Elle peut être secondaire à des troubles de l'axe des membres inférieurs (*genu valgum, genu varum*), à des traumatismes ligamentaires et à des fractures ou traumatismes des ménisques. Plusieurs clichés sont souvent nécessaires. Les clichés doivent être réalisés debout comme pour la hanche, de face et de profil, genou en extension, et de face en position genoux fléchis à 30°. Les clichés debout permettent de rechercher les déformations se majorant avec le poids du corps. La maladie arthrosique ne touche souvent qu'un seul côté de l'articulation : soit le compartiment interne (8 à 9 fois sur 10), soit le compartiment externe (1 à 2 fois sur 10), excepté dans les formes très évoluées. L'usure du cartilage prédomine en arrière de l'articulation, zone la plus soumise aux pressions lors de la marche. L'ostéocondensation osseuse sous le cartilage au niveau du tibia peut être un signe précoce d'arthrose et doit faire rechercher un pincement de l'interligne. Les géodes sont plus rares et siègent le plus souvent au niveau du tibia.

La main

L'arthrose de la main est extrêmement fréquente et touche principalement les personnes âgées de sexe féminin (voir Le Kiosque n°26). Une radiographie des 2 mains et poignets de face sur un même cliché constitue un bon compromis.

Il existe **3 principaux aspects radiologiques** d'arthrose interphalangienne :

1. **Atteinte symétrique** de l'articulation avec ostéophytes en ailes de mouette ;
2. **Atteinte latérale** avec désaxation de la phalange ;
3. **Atteinte crénelée** avec emboîtement des surfaces de l'articulation.

L'arthrose érosive est une forme particulière d'arthrose des mains. Volontiers familiale, elle touche surtout les femmes et se caractérise à la radiographie par de volumineuses géodes des os des phalanges.

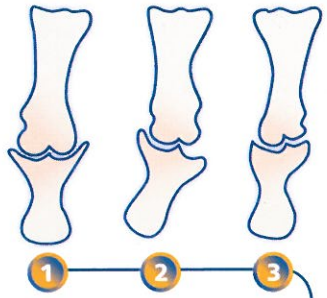

Arthrose interphalangienne d'après J.-D. Laredo Arthrose, ostéoporose. Quels liens ? 2002 : 107

Que retenir ?

Une radiographie d'arthrose montre d'emblée le caractère ostéodensifiant et « constructeur » (becs-de-perroquet) de l'arthrose associé au pincement de l'interligne articulaire. Cependant, les radiographies seules ne suffisent pas à porter le diagnostic d'arthrose, mais servent à confirmer le diagnostic dans un contexte de clinique évocateur.

Quelles sont les autres techniques d'imagerie dans l'arthrose ?

L'échographie

Cette technique indolore et dénuée de risque présente peu d'intérêt dans l'arthrose. Les ultrasons émis par la sonde « rebondissent » sur les tissus, sont renvoyés (écho), analysés et transcris en images. L'étude du cartilage situé en profondeur dans l'articulation reste très partielle car gênée par l'interférence des tissus plus superficiels entre le cartilage et la surface.

Elle permet surtout de visualiser dans une articulation profonde, une augmentation anormale de la quantité de liquide synovial (épanchement) et de guider sa ponction éventuelle.

Le scanner (tomodensitométrie)

Comme la radiographie, cette technique utilise les rayons X, elle est donc irradiante. Si cet examen ne permet pas une étude satisfaisante des cartilages, il visualise bien les lésions de l'os et les rapports articulaires. Différentes mesures de densité, de surface, de distance sont aisément réalisables et peuvent aider à la recherche de certaines causes d'arthrose.

Il est particulièrement utile dans certaines localisations après avoir injecté un liquide de contraste dans l'articulation et dans l'arthrose de la colonne vertébrale.

L'arthrographie et l'arthroscanner

L'arthrographie consiste à injecter un produit de contraste à base d'iode dans l'articulation, permet de visualiser précisément l'articulation et de donner des renseignements sur l'état de ses principaux constituants, notamment du cartilage. Couplée au scanner, l'exploration devient très performante permettant une meilleure visualisation et le dépistage éventuel de lésions causales de l'arthrose.

Cependant, il s'agit d'un examen irradiant et exposant (rarement) au risque d'allergie à l'iode. Cet examen n'a donc pas sa place dans le diagnostic et la surveillance habituelle de l'arthrose.

L'IRM (Imagerie par Résonance Magnétique)

Il s'agit d'un examen non irradiant, différenciant les tissus du corps humain selon leur teneur en eau. Il est contre-indiqué chez les personnes porteuses de prothèses métalliques anciennes (valves cardiaques, pace-maker...) et les personnes claustrophobes.
L'IRM permet d'évaluer les structures arthrosiques : épaisseur et qualité du cartilage, réactions de l'os sous-jacent, aspect de la synoviale qui tapisse l'articulation et la quantité de liquide. Cette technique très sensible peut mettre en évidence des lésions arthrosiques de façon très précoce, avant qu'elles ne soient visibles sur les radiographies standard. Mais l'examen est très coûteux et le nombre limité d'appareils entraîne des problèmes de disponibilité.

Probable technique du futur, actuellement **son principal intérêt réside dans l'élimination d'autres maladies articulaires en cas de doute diagnostique.**

L'arthroscopie et la chondroscopie

L'arthroscopie représente un geste chirurgical réalisé dans un bloc opératoire sous anesthésie générale ou péridurale.

L'arthroscope (fibre optique guidée par une grosse aiguille) est introduit dans l'articulation et en visualise l'intérieur, c'est-à-dire l'état du cartilage, l'existence d'irrégularités, de fissures ou d'érosions, de fragments d'os ou de cartilages libres dans l'articulation. Les complications sont rares (douleurs postopératoires, hémorragie).

Cette technique est **réservée aux cas diagnostiques difficiles**, lorsque les radiographies sont normales et le patient très gêné et présente peu d'intérêt en pratique courante.

Que retenir ?

Les radiographies standard simples restent l'examen de référence du diagnostic et du suivi de la maladie arthrosique, en complément de la clinique. Elles apportent de façon précoce beaucoup d'informations et permettent le dépistage d'états pré-arthrosiques.

Dans les rares cas où elles ne suffisent pas, les médecins disposent à l'heure actuelle, d'un véritable arsenal d'imagerie (échographie, scanner, IRM, arthroscopie). L'utilisation de ces techniques dans l'arthrose doit cependant se faire avec discernement. L'intérêt de ces examens dans le suivi de l'arthrose est limité et ils doivent être réservés aux cas posant des problèmes de diagnostic.

CE DOCUMENT VOUS A ETE REMIS PAR
L'ASSOCIATION FRANÇAISE DE LUTTE ANTI-RHUMATISMALE - **A.F.L.A.R.**
2 rue Bourgon – 75013 PARIS
N° AZUR : 0810 42 02 42 (tarif appel local)
Tél : 01 45 80 3000 – Fax : 01 45 80 30 31
Mail : aflar@wanadoo.fr - Site : http://www.aflar.org

Direction :
Dr C. ROUSSEAUX
Distribution pharmaceutique exclusive.
ISSN N° 1270-9166

Références :
- Arthrose au quotidien. Comprendre et soigner son arthrose. Édition Laboratoires Pharmascience. 2001 : 13-37 • L'arthrose. Édition Laboratoires Pharmascience. 1999 : 17-8
- Arthrose et ostéoporose. Quels liens ? Laboratoires Expanscience. 2002 : 91-111
- Laoussadi S. L'arthrose. Descriptions, traitements et conseils. Ellipses. 1999 : 149-60
- Railhac JJ *et al.* Imagerie de l'arthrose. www.med.univ-rennes1.fr/cerf/edicerf/OSTEOARTICULAIRE/01OSTEO.html

"Arthrose au quotidien. Comprendre et soigner son arthrose"

Préface : Pr P. Bourgeois

Coordinateurs :
Dr B. Fautrel et Dr S. Rozenberg
Service de Rhumatologie
Groupe Hospitalier Pitié-Salpêtrière (Paris)

Vous pourrez vous procurer gracieusement ce livre en écrivant à :
Nukléus
55 rue Bobillot - 75013 Paris
Tél. : 01 45 88 66 88

www.arthrolink.com

Le site de l'arthrose

Quelle que soit la connaissance que vous avez de votre maladie, votre médecin et votre pharmacien restent vos meilleurs conseillers.
Une collaboration efficace avec votre médecin et votre pharmacien peut vous aider à trouver le meilleur traitement et à gérer au mieux votre arthrose.

EXPANSCIENCE®
LABORATOIRES
10, avenue de l'arche - 92400 Courbevoie - Tél. : 01 43 34 60 00

GRAPH'N 840 28 04 - Mai 2006 - Directeur de la publication : Dr C. ROUSSEAUX - Imprimé en France - Reproduction interdite dans tous pays